layer depleting solvents，is dose-dependently neurotoxic to rats in long-term inhalation exposure ［J］. Toxicol Sci，2000，55（1）：116-123.

［3］蒋柳权，宋向荣，黄丽荣，等. 1-溴丙烷对大鼠坐骨神经影响［J］. 中国职业医学，2013，40（3）：186-189.

［4］Makoto Samukawa，Ga ku Ichihara，Nobuyuki Oka，*et al*. A case of severe neurotoxicity associated with exposure to 1-bromopropane，an alternative to ozone-depleting or global-warming solvents ［J］. Arch Intern Med，2012，172（16）：1257-1260.

［5］Centers for Disease Control and Prevention（CDC）. Neurologic illness associated with occupational exposure to the solvent 1-bromopropane New Jersey and Pennsylvania，2007—2008 ［J］. Morb Mortal Wkly Rep，2008，57（48）：1300-1302.

［6］Majersik J J，Caravati E M，Steffens J D. Severe neurotoxicity associated with exposure to the solvent 1-bromopropane（*n*-proplyl bromide）［J］. Clin Toxicol，2007，45（3）：270-276.

［7］Ichihara G，Miller J K，Ziolkokwska A，*et al*. Neurological disorders in three workers exposed to 1-bromopropane ［J］. Journal of Occupational Health，2002，44（1）：1-7.

9 例急性有机氟吸入所致中毒性肺水肿临床分析

Clinical analysis on 9 cases of pulmonary edema caused by acute organic fluoride inhalation

阮艳君[1]，潘悦[2*]，杜勤惠[1]，严蓉[1]，郭孔荣[1]，孙道远[1]

（1. 同济大学附属上海市肺科医院职业病临床研究中心，上海　200433；2. 云南省第三人民医院职业病科，云南 昆明　650000）

摘要：分析我院收治的 9 例有机氟中毒病例的发病特点、临床表现和救治过程。有机氟中毒主要损害呼吸系统，重者引起肺水肿甚至急性呼吸窘迫综合征（ARDS），也可累及心、肝等脏器。本组患者发病比较隐匿，出现咳嗽、气促后分散当地医院就诊，当时因毒物接触史不明，延误早期治疗，导致病情加重。9 例患者胸部 CT 表现为弥漫性磨玻璃影，密度不均，部分融合成团片影，两肺较为对称，严重病例两肺下叶见大片实变影。血清总免疫球蛋白 E（IgE）升高 7 例，其中重度中毒者均升高，提示Ⅰ型超敏反应可能参与致病过程。以消除肺水肿为救治重点，采用早期、足量、短程大剂量激素冲击为主的综合治疗，预后较好。

关键词：有机氟；中毒；肺水肿

中图分类号：R135. 14　　**文献标识码**：B

文章编号：1002-221X(2016)06-0425-03

DOI:10.13631/j.cnki.zggyyx. 2016. 06. 008

有机氟化合物中毒主要累及呼吸系统，可因机体缺氧继发心脏、脑、肝、肾等多脏器损害[1]，病情往往较重，如不及时治疗可危及生命。2015 年 6 月本市某制药公司四氟乙烯生产车间发生有机氟泄漏事故，9 例中毒患者分别于发病后 1～4 d 转入我科，经积极救治均治愈出院。

1　职业史资料

事故发生于四氟乙烯生产工段，该工段以二氟一氯甲烷（F22）为原料，经 600～800℃高温裂解、蒸馏生成四氟乙烯，生产工艺过程中尚可产生氯化氢、氟化氢、六氟丙烯、偏氟乙烯、八氟环丁烷、八氟异丁烯等 10 余种化学物。车间分为裂解炉房、操作室、采样室三部分，其中操作室与采样室相连，并通过房间内的移动门相通。裂解炉房为四氟乙烯生产区域，裂解、蒸馏等均在密闭容器、管道中进行。操作室内可监控整个反应过程中裂解炉等设备的压力情况。采样室与裂解炉房有一约 20 cm^2 的小口相通，内有对裂解、回收、精馏等各过程进行样品提取分析的细小管道通行，并通过转接口接入采样仪中。当班工人主要工作地点为操作室，每隔 1 h 通过移动门进入采样室采样。

2015 年 6 月 18～20 日该公司 3 个班次共 9 名工人分别于夜班后出现咳嗽、胸闷，厂方监测资料显示车间各设备压力正常，不存在反应釜、管道大量泄漏可能。我科对现场作业环境调查发现，事发时天气炎热，夜班工人开启空调导致操作室内通风不良；操作室与采样室除有移动门相通外，尚有一未密封的空调管路安装孔，缝隙较大有空气流通，采样室内可能有少量泄漏的有机氟进入操作室。白班工人未开启空调，采取自然通风无类似发病。企业事后聘请管道压力测试专业机构进行检测，发现精馏采样管转接口密闭性差导致少量气体泄漏，印证了上述推测。

2　临床资料

2.1　临床表现

9 例患者均为男性，年龄 21～52 岁，平均 32 岁，从事四氟乙烯裂解监测，既往体健，分别于夜班后 6～12 h 出现咳嗽、胸闷、气促等不适，部分伴低热、呕吐等表现。患者多自认为感冒，各自于当地医院抗感染、退热等对症处理，自觉症状进行性加重，影像学检查均提示两肺弥漫性磨玻璃影，经我院专家会诊并结合职业史、临床表现及辅助检查，考虑急性有机氟中毒，于 6 月 21～24 日收住我院。入院时患者均主诉胸闷、气促，咳嗽、少痰，2 例伴有明显乏力，5 例体温 38.3～39℃，9 例患者肺部听诊表现为两肺呼吸音粗，闻及散在干湿性啰音，重者发绀。

2.2　实验室辅助检查

入院 2 h 内血常规检查 3 例 WBC 增高，多数患者中性粒细胞比例明显增高；吸氧状态下有 4 例患者血气分析提示低氧血症，所有患者丙氨酸氨基转移酶（ALT）均正常，7 例过敏原检测总 IgE 偏高（13.77～2500.0 IU/ml，正常参考值 0～

收稿日期：2016-10-10

基金项目：卫生公益性行业科研专项——新增法定职业病防治关键技术研究（201402021）

作者简介：阮艳君（1983—），女，硕士研究生，主治医师，从事职业健康监护、中毒临床救治工作。

通信作者：孙道远，主任医师，E-mail：dysun@163.com。

*：并列第一作者。

100 IU/ml)；2 例心电图示窦性心动过速（窦速）、T 波改变。9 例实验室指标及心电图检查结果见表 1。胸部 CT 提示两肺多发磨玻璃影，呈团块状、云絮状，形态不规则，边缘模糊，部分重症病例下叶见大片实变影，中度中毒病例两上肺散在小斑片状阴影，以胸膜下为主，5 例双侧胸腔有少许积液，1 例出现纵隔气肿。见图 1（封三）。

表 1　有机氟中毒病例实验室检查结果

病例	血常规		血气分析	过敏原	肝功能	心电图
	WBC($\times10^9$/L)	N(%)	(PaO_2,mm Hg)	(总 IgE,IU/ml)	(ALT,IU/L)	
1	17.33	87.8	64	372.30	16	窦性心律，逆钟向转位
2	6.57	83.8	90	1 360.00	17	正常
3	6.62	71.1	61	458.60	10	窦缓
4	8.55	75.0	75	192.70	2	正常
5	14.39	85.3	82	274.40	19	正常
6	15.88	70.7	72	164.00	11	窦性心律；逆钟向转位
7	7.13	87.0	88	13.77	39	窦速；逆钟向转位；T 波改变（Ⅱ、Ⅲ、avF）
8	8.29	55.9	84	2 500.00	49	窦速；T 波改变（Ⅱ、Ⅲ、avF、V4—V6）
9	6.13	44.6	89	72.33	20	正常

2.3　诊断

根据患者有机氟职业接触史，结合临床表现、胸部影像学、实验室检查及现场职业卫生学调查结果进行综合分析，排除其他疾病，依照《职业性急性有机氟中毒诊断标准》(GBZ66—2002)，6 例诊断为职业性急性重度有机氟中毒（肺泡性肺水肿）（病例 1~6），3 例诊断为职业性急性中度有机氟中毒（间质性肺水肿）（病例 7~9）。

2.4　治疗及预后

入院后嘱患者卧床休息，予鼻导管或面罩吸氧，根据影像学表现及血气分析结果，给予地塞米松 20~80 mg/d 静脉滴注，并予利尿脱水、抗氧化、解痉平喘、抗感染、防治应激性溃疡等对症支持治疗。入院 3 d 后复查胸部 CT 提示病灶有不同程度吸收，根据临床表现、实验室检查及影像学表现，治疗 3~5 d 后激素逐渐减量。住院 21~26 d 所有患者胸部 CT 提示病灶完全吸收，未见肺间质纤维化发生；肺功能检查 1 例轻度限制性通气功能减退（胸部 CT 示两侧肺气肿），1 例弥散功能轻度减退。

3　讨论

F22 高温裂解制备四氟乙烯时产生的裂解气，包括四氯乙烯、六氟丙烯、八氟异丁烯等[1]，常温下为无色无味的气体或液体，相对密度大于空气，不溶于水，吸入后不会立即产生明显的眼睛和黏膜刺激反应，故可发生长时间大量吸入[2]，毒物深达肺泡，对肺组织产生刺激和腐蚀作用，引起中毒性肺水肿。其发病机制目前尚未完全阐明，主要认为系肺泡壁及肺毛细血管通透性增加等所致[3]。

有机氟中毒潜伏期较长，一般为 0.5~24 h，也可长达72 h，与吸入量、接触时间有关。此 9 例患者发病潜伏期为 6~12 h，中毒早期表现为发热、乏力、咳嗽等类感冒样症状或呕吐等胃肠道反应，因平时未系统接受职业卫生知识培训，加上事故发生隐匿，自身未能意识到是中毒表现。本组患者因病例分散就诊且中毒史不明，延误早期治疗，导致病情加重，来我院就诊时已有 4 例出现低氧血症。因此对于既往体健，而出现不明原因的急性呼吸困难及肺水肿的患者，要考虑是否有中毒的可能，积极询问职业史，做到早期诊断。

入院早期的实验室检查示 7 例血清总 IgE 明显升高，重度中毒病例总 IgE 均升高，患者既往无过敏性疾病史。从重度有机氟中毒患者的胸部 CT 影像学来看，表现为弥漫性磨玻璃影，密度不均，部分融合成团片影，两肺较为对称，比较符合肺泡内渗出的表现，与过敏性肺泡炎的影像学改变有相似之处，而有别于常见的刺激性气体（如氮氧化物）的影像学表现。推测有机氟吸入后可能激发体内 IgE 介导的Ⅰ型超敏反应，触发致敏肥大细胞和嗜碱粒细胞脱颗粒及释放多种炎性介质，导致小血管及毛细血管扩张、通透性增强、平滑肌痉挛、腺体分泌增加[4]，参与喉头水肿、支气管痉挛、肺水肿等的形成，加重肺部云雾状渗出性改变。本组病例不多，今后可以进一步总结Ⅰ型超敏反应在致病过程中的作用，及有机氟中毒肺部特殊的影像学表现，为修订标准提供参考。

糖皮质激素有助于抑制炎症过程和免疫反应[5]，减轻肺泡上皮及内皮细胞损伤，从而减少渗出，改善微循环，防治阻塞性细支气管炎及纤维化[6]。本组中、重度中毒患者早期分别给予地塞米松（20~40 mg/d、50~80 mg/d）静脉滴注，逐渐减量后换用等量甲泼尼龙口服并继续减量维持，总疗程 20 余天，疗效满意。张巡淼等[7]通过建立大鼠急性肺水肿模型并应用不同剂量的激素治疗，发现大剂量激素组肺水肿病变较轻。Su O L 等[8]报道的 1 例四氟乙烯中毒肺水肿病例经激素治疗后，病情明显好转。可见早期、足量、短程给予大剂量激素冲击是中毒性肺水肿治疗的关键措施，但同时应注意大剂量激素易诱发感染，需同时应用抗生素，防治继发感染。有机氟急性中毒尚可累及其他脏器，需采取全身对症支持治疗，把握好治疗的全局。

参考文献：

[1] 任引津，张寿林，倪为民，等. 实用急性中毒全书［M］. 北京：人民卫生出版社，2003：172-174.

[2] 耿平，夏仲芳，徐继扬，等. 职业性急性有机氟中毒的影像学表现及其价值分析［J］. 实用临床医药杂志，2012，16（23）：57-58，64.

[3] 马爱闻，徐继扬，徐敏，等. 有机氟中毒致中毒性肺水肿的临床救治［J］. 临床荟萃，2012，27（3）：243-245.

[4] 曹慧，章星琪. Ⅰ型超敏反应性疾病的免疫治疗进展［J］. 中国麻风皮肤病杂志，2014，30（3）：159-161.

[5] 翁雪梅，李思惠. 急性有机氟吸入损伤特征及临床救治要点研究［J］. 中国职业医学，2011，38（6）：483-485.

[6] 孔祥琴. 急性刺激性气体中毒治疗中应注意的几个问题［J］. 中国工业医学杂志，2007，20（1）：26.

[7] 张巡淼，孙道远，唐亮，等. 糖皮质激素治疗二氧化氮致大鼠急性肺水肿实验初步研究［J］. 中华劳动卫生职业病杂志，2010，28（11）：822-826.

[8] Su O L，Choi E J，Kim K Y，*et al*. A case of acute lung injury caused by tetrafluoroethylene inhalation［J］. Tuberculosis & Respiratory Diseases，2007，62（3）：223-226.

醋酸铅暴露对雄性大鼠心血管系统功能的影响（正文见419～422页）

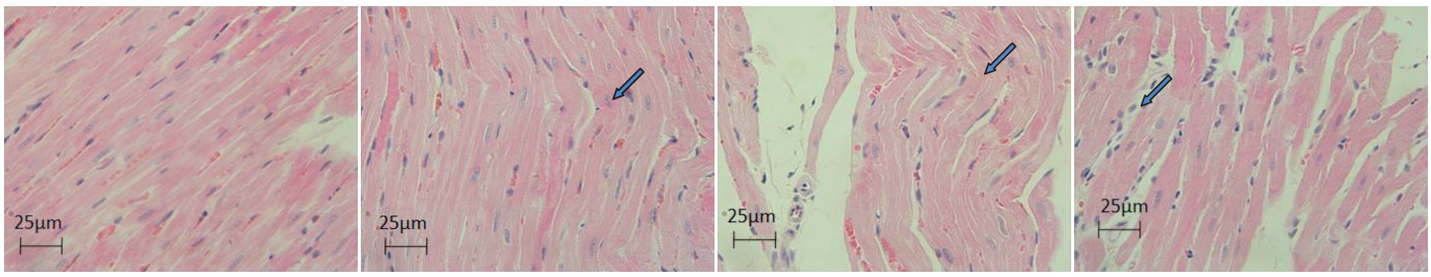

对照组　　低剂量染毒组　　中剂量染毒组　　高剂量染毒组

图 2　各组大鼠心肌组织病理检查结果（HE，×400）

9例急性有机氟吸入所致中毒性肺水肿临床分析（正文见425～426页）

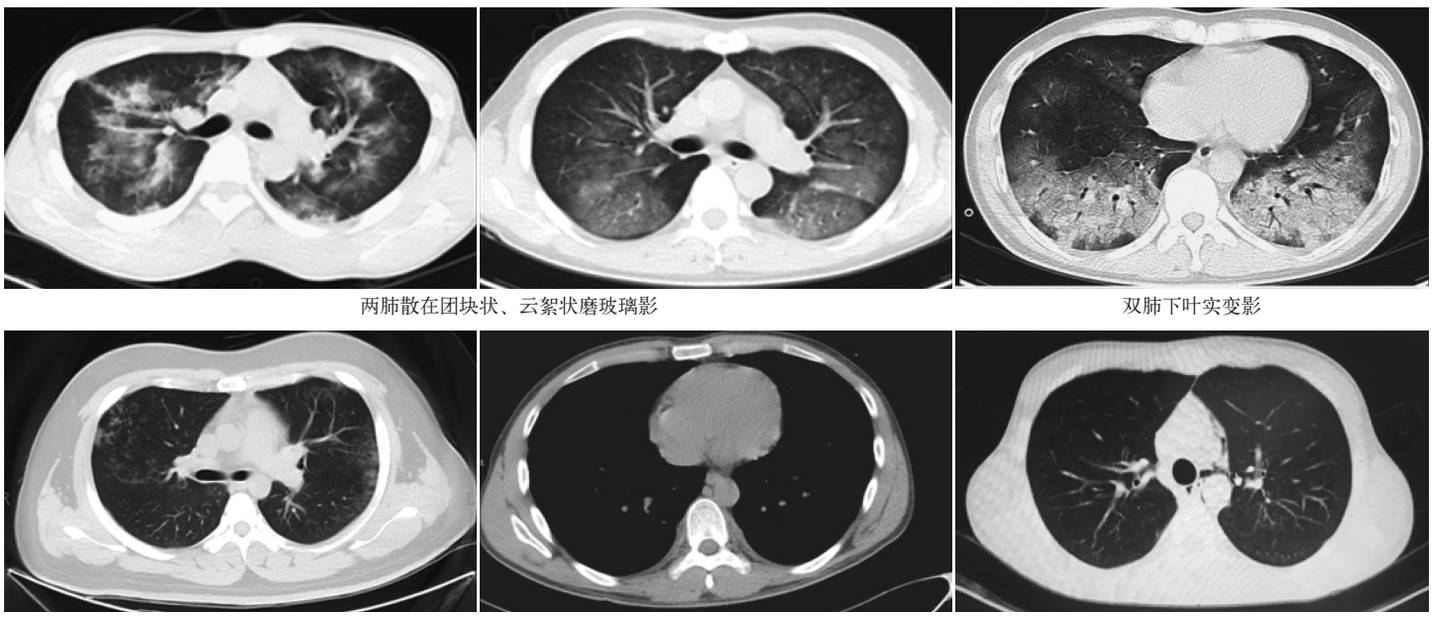

两肺散在团块状、云絮状磨玻璃影　　双肺下叶实变影

胸膜下散在小斑片状阴影　　两侧胸腔少许积液　　双肺浸润影，纵隔内少量积气

图 1　有机氟中毒病例胸部影像学改变

莎稗磷对鸡迟发性神经毒性研究（正文见435～436页）

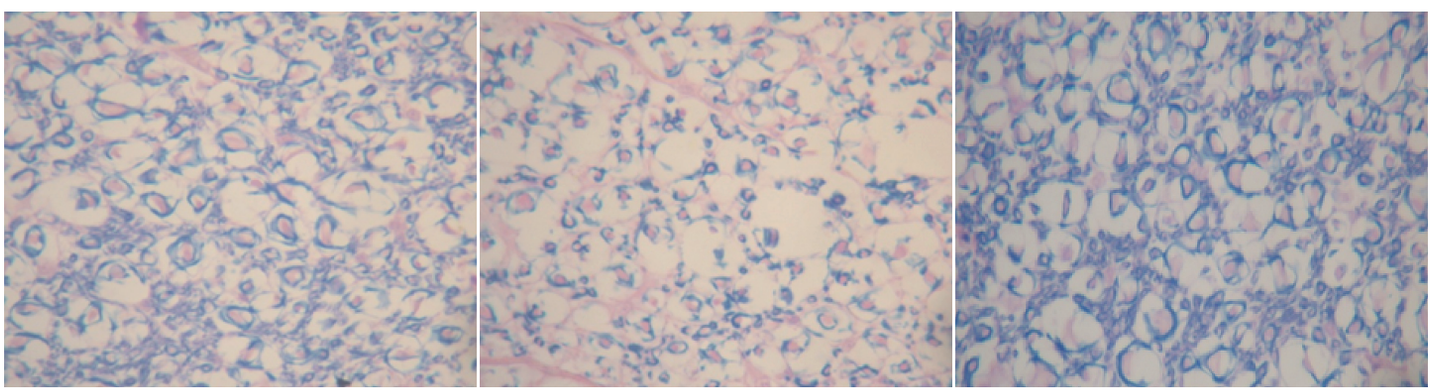

溶剂对照组　　阳性对照组　　莎稗磷染毒高剂量组

图 1　各实验组脊髓病理组织学检查结果（Page Solochrome cyanin，×40）